# Erection – désaturation - apnées. une histoire de nez ?

D. Cugy(1,2)

(1)Pavillon de la Mutualité (Bordeaux, FR); (2) CHU-Pellegrin (Bordeaux, FR);

**Observation initiale :** L'enregistrement polysomnographique synchronisé avec l'enregistrement vidéo nous a permis de mettre en évidence chez un homme de 59 ans une séquence caractéristique débutant par une érection suivie d'une chute de la saturométrie (qui évolue de 97% à 93%) puis de l'apparition d'évènements respiratoires obstructifs. Cette séquence est précédée d'une période de sommeil paradoxal interrompue par un éveil suivi d'un passage en décubitus dorsal. L'analyse du signal de saturométrie ne permet pas de mettre en rapport, de façon simple, la survenue de l'épisode de désaturation avec des évènements respiratoires du sommeil ni avec le changement de position. Nous nous sommes attachés à évaluer la reproductibilité de cette observation à l'occasion d'enregistrements polysomnographiques couplés à une érectométrie réalisés dans le cadre de bilans pré et post chirurgicaux de chirurgie du bassin.

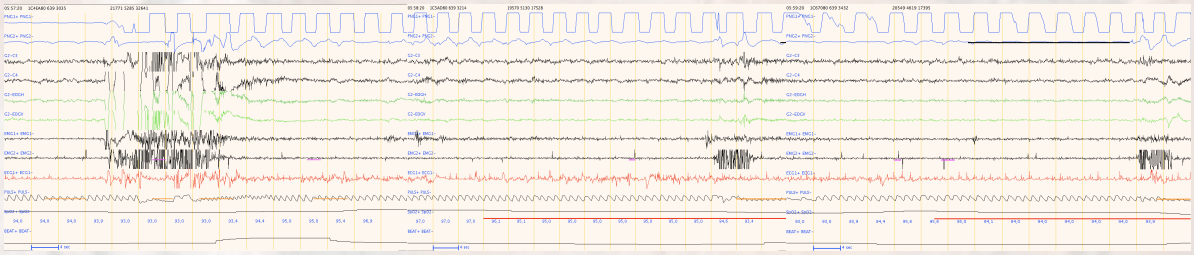

**Matériel et méthodes :** 8 patients ont bénéficié d'un enregistrement couplant polysomnographie (MICROMED) et érectométrie (RIGISCAN).

**Résultats :** 7 patients sur 8 ont présenté des épisodes d'érection nocturne. 16 épisodes d'érection ont été observés. 11 épisodes d'érection associés à des désaturations ont été retrouvés chez 5 patients. Les deux patients qui ne présentaient pas ces phénomènes étaient porteur d'un SAOS important (IAH de 35/h pour un des patients et de 70/h pour le second). Au total 10 séquences associant érection-désaturation-apnées ont été identifées sur les 16 érections observées (62%)

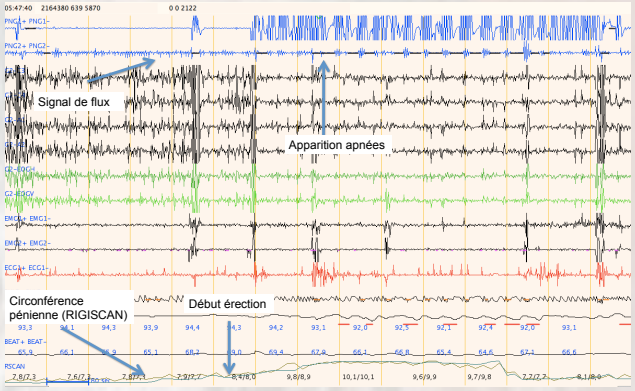


**Discussion :** Il a été rapporté la notion de congestion nasale comme effet secondaire à l'usage d'inhibiteurs de la phosphodiestérase comme le sidenafil (1). Le tissu nasal recouvrant les cornets répond de façon similaire aux corps caverneux. Il peut participer à l'obstruction nasale lors des épisodes d'érection habituellement observés en sommeil paradoxal. Le mécanisme global des évènements observés nécessite une recherche approfondie

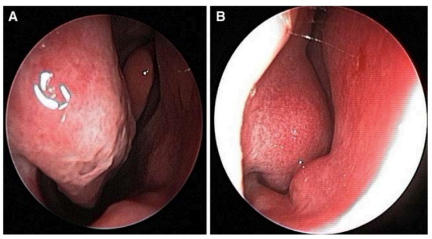


Trimarchi & al : Nasofibroscopie avant (a) et après (b) administration de Sidénafil Viagra). L'augmentation du volume du cornet inférieur est évidente

**Bibliographie :** Trimarchi & al Nasal congestion after visual sexual stimulation with and without sildenaWl (Viagra®): a randomized placebo-controlled study, Eur Arch Otorhinolaryngol (2008) 265:303–306 DOI 10.1007/s00405-007-0452-4

Contacts : didier.cugy@chu-bordeaux.fr