Catathrénie révélatrice d'Apnées Centrales pendant le Sommeil

Jacques PATY [1], Dominique LIGUORO [2], Didier CUGY [1, 3] Annie Mac LEOD [1]

Clinique du Sommeil, Service Explorations Fonctionnelles du Système nerveux Hôpital Pellegrin , 33076 Bordeaux Cedex

[2]Service de NeuroChirurgie, Hôpital Pellegrin

[3] Pavillon de la Mutualité, Bordeaux

La Catathrénie récemment intégrée au groupe des parasomnies, consiste en un bruit expiratoire prolongé décrit comme un grognement. Elle est considérée comme idiopathique et comme sans signification pathologique sinon la gêne pour le conjoint . Nous décrivons la première observation d'une catathrénie symptomatique, révélatrice d'apnées du sommeil chez une jeune fille de 19 ans.

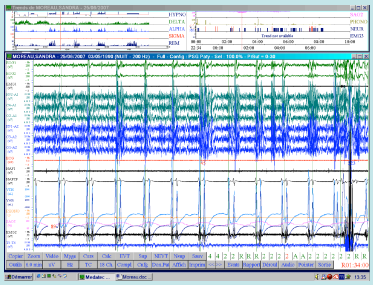

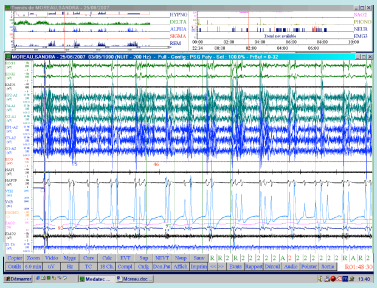

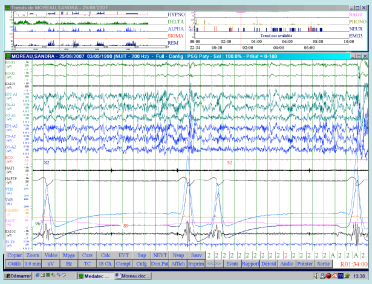

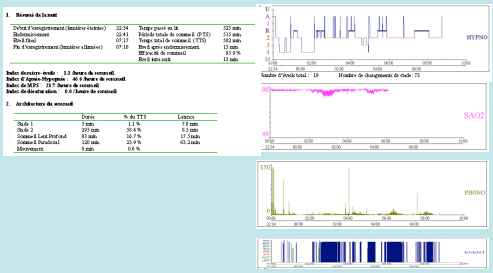

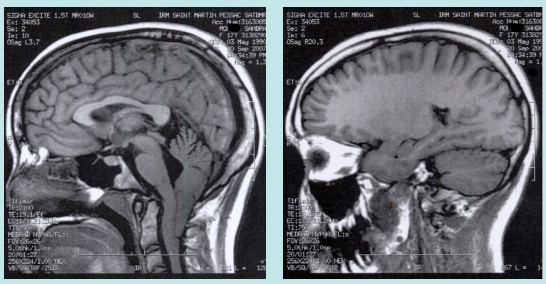

Depuis un an elle présente une somnolence diurne majeure qui va s'aggravant (score d'Epworth : 22/24). La catathrénie est révélée de façon fortuite, une nuit où elle dort près de sa mère. La polysomnographie montre pendant la nuit des séquences durables où le rythme respiratoire est modifié avec deux respirations successives séparées de manière régulière par des apnées de 20 s . En moyenne sur la nuit l'IH est de 46,6/h. Les apnées sont presque exclusivement en sommeil lent (361 en SL, 33 en REM). Malgré la normalité du scanner une IRMN encéphalique, sur les images sagittales, révèle une malformation de type Chiari II, sans dilatation ventriculaire ni épendymaire, avec apophyse odontoïde au contact de la Protubérance. Il n'y a aucune autre symptomatologie neurologique. Après intervention sur la fosse postérieure on observera la disparition des bruits respiratoires et des apnées et une normalisation de la vigilance.

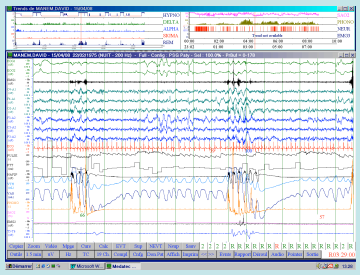

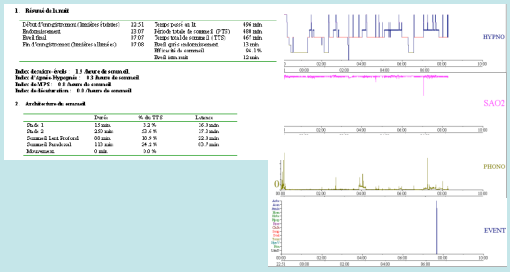

Cette observation est l'occasion de souligner :

- l'indication de pratiquer un bilan , notamment polysomnographique, devant une catathrénie
- la signification des Apnées Centrales comme signe de localisation neurologique, et pouvant poser un risque de mort subite.
- Dans le cadre des Apnées Centrales du Sommeil le caractère très particulier d'une répartition exclusive en Sommeil Lent.
- l'importance d'imageries adaptées dans l'enquête étiologique: le scanner crânien, utile pour chercher des troubles ORL ne comporte que des coupes horizontales, les malformations de la charnière occipito-atloïdienne et les atteintes du tronc cérébral peuvent n'être identifiées que sur des reconstructions sagittales.